

# 濫用毒品 鼻中膈破洞

### 停止藥物濫用 再設法保持鼻腔濕潤 考慮以開刀修補

巫剛肇／桃園中壢寰東診所、新竹馬偕醫院耳鼻喉科主治醫師

23歲林先生因鼻子不舒服、鼻塞偶有出血到診所就醫。一開始當成鼻過敏，但治療不見改善，改到耳鼻喉科就診。檢查發現他鼻中膈的前方黏膜有局部糜爛現象，附著許多結痂及血塊，仔細清除結痂後，赫然發現鼻中膈破了個洞。

林先生說鼻子最近沒有開刀，也沒有受傷，也不清楚為什麼會這樣？後續抽血也都沒有異常，經反覆詢問，他才吞吞吐吐表示，假日跟朋友聚會時常使用K他命助興。至此，終於明白林先生的鼻中膈穿孔原來是濫用毒品的結果。

鼻中膈由4片硬骨及一片軟骨所共同組成，區分兩側鼻孔。鼻中膈外側由骨膜及黏膜覆蓋，提供血液及養分。

鼻中膈穿孔常見症狀有鼻塞、結痂、鼻血、惡臭分泌物，甚至呼吸時出現口哨聲；有些患者沒有特別症狀，而在例行檢查中意外發現。

常見鼻中膈穿孔原因包括醫源性，如鼻中膈開刀、插鼻管；外傷，如車禍、感染，如結核菌、鼻中膈膿瘍、惡性腫

瘤、藥物以及暴露於特殊化學物質等。透過檢查，加上病史詢問，常常就能找出原因，如果找不到，就需要查查有無風濕免疫疾病。

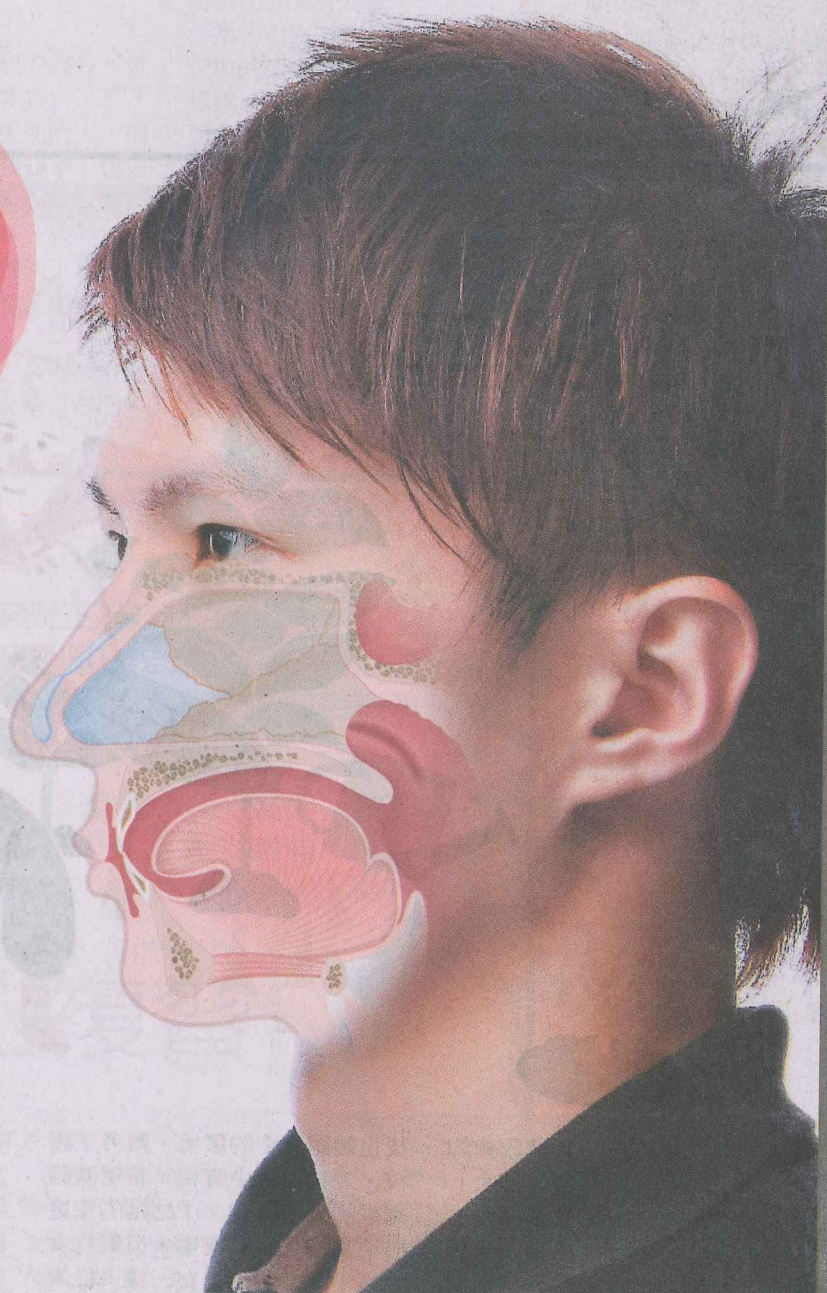
如果濫用藥物造成鼻中膈穿孔，以使用毒品最為常見，包括古柯鹼與K他命。使用這類毒品會造成鼻中膈黏膜血管收縮，使黏膜下骨膜血流減少，長期使用會造成養分供給減少，使軟骨受損。

另外，毒品所含化學刺激物也會造成黏膜受損，兩者相加成，就造成鼻中膈軟骨因缺乏養分而穿孔。

治療方面，首重停止相關藥物濫用，再來就是設法保持鼻腔濕潤，方法包括在破孔周圍塗凡士林軟膏或使用鼻沖洗液，清除鼻內結痂。

另外，使用潮濕蒸氣也是個不錯的方法。如果上述方法行不通，只好等穿孔穩定後，考慮開刀修補。

最後，再次提醒身體不舒服要就醫檢查，醫師問的相關問題也要確實回答，才不至於耽誤病情。



鼻中膈由4片硬骨及一片軟骨共同組成，區分兩側鼻孔。鼻中膈外側由骨膜及黏膜覆蓋，提供血液及養分。

記者陳立凱／攝影 繪圖／廖珮涵

## 幼兒鼻腔塞異物 家長別自己挖

林鈞尚／台中市林鈞尚小兒科診所院長

著急的父母抱著孩子進來掛號，主訴小朋友把防蚊手環的扣子塞進鼻子裡。

出來。這時醫師的穩定和患者配合很重要，才能一下子就順利取出異物。

小孩單側鼻孔一直流黃鼻涕，而且還有臭味，單側流濃黃鼻涕甚至偶爾帶血。

### 真的嗎？

#### 燙髮後可直接染髮，真的嗎？

正解：燙髮與染髮間應間隔1個月。燙髮使頭髮毛鱗片脆弱，若直接再上染劑，染劑中的脫色劑會使受損的毛鱗片更脆弱易斷，造成頭髮二次傷害。建議燙髮與染髮最好間隔1個月。

諮詢／台大醫院雲林分院  
皮膚科主任邱品齊

整理／記者楊欣潔

(本專欄每周四在健康版見刊)



7月主題

### 算算卡路里

● 您對入口食物的卡路里斤斤計較嗎？卡路里如何估算？算錯算對差很多？歡迎分享與卡路里交手的經驗。

● 作品以500字為度，7月15日截稿。稿件請寄：22161新北市汐止區大同路一段369號4樓聯合報健康版，或傳真02-8692-5826、電子郵件health@udngroup.com。

● 鼓勵以本名發表，來稿請附姓名、身分證字號、戶籍地址（含區、里、鄰）、通訊地址、聯絡電話、帳號（請註明分行），以便刊出後奉酬。文章採用不另通知，未獲錄用，恕不退稿，採用文章同時選登健康版及聯合新聞網（udn.com），收錄於聯合知識庫（udndata.com）及聯合報行動載具相關產品，本報系海內外各報相關版面得選用轉載，不另支酬。



健康你我他  
孕事一籬筐

### 生肖不重要

### 我愛虎頭蛇尾